

**ARTÍCULO ORIGINAL**

# La suprema importancia de lo básico

AUTORES:

DRES. ALEJANDRO M. CONDE / EDGARDO DI CHIANO / CRISTIAN PARRA

**Recibido:** Febrero 2014

**Aceptado:** Marzo 2014

**Correspondencia:** [acondecvasc@hotmail.com](mailto:acondecvasc@hotmail.com)

---

## Resumen

Este trabajo tiene por objetivo mostrar que el hecho de contar con un centro de alta complejidad pasaría a segundo plano o sería inservible si no se cumple con lo aprendido en medicina clínica básica: un buen interrogatorio y un minucioso examen físico.

Mostraremos algunos ejemplos, uno de ellos de importancia, aunque de una frecuencia baja: la trombosis del eje venoso axila subclavia.

**Palabra clave:** Trombosis venosa. Examen físico. Patologías poco frecuentes. Interrogatorio.

## Abstract

### The supreme importance of basics

This paper explains that having a state of the art medical center is not that important or may be useless if the basic medical principles are not applied: a good medical history and a thorough physical examination.

We shall present some examples, some of them important but not that frequent as is the case of the axillary / subclavian vein thrombosis.

**Key words:** Venous thrombosis. Physical exam. Infrequent conditions. Medical Interview.

## Resumo

### A suprema importância do básico

Este trabalho tem como objetivo mostrar que o fato de contar com um centro de alta complexidade passaria a um segundo plano ou seria inservível se não se cumpre com o

aprendido em medicina clínica básica: um bom interrogatório e um minucioso exame físico.

Mostraremos alguns exemplos, um deles de importância, embora de baixa frequência: a trombose do eixo venoso axilo subclávia.

**Palavra chave:** Trombose venosa. Exame físico. Patologias pouco frequentes. Interrogatório.

## Introducción

Este artículo es de importancia no solo para médicos especialistas sino también para médicos generalistas. Vemos, con mucha frecuencia, que ciertos pacientes fueron evaluados por varios colegas en diferentes centros médicos— ya sean estos públicos o privados— y que quedan sin diagnóstico.

Podemos distinguir dos grupos de pacientes: uno con patologías poco frecuentes y otro con enfermedades de observación común. Siempre debemos tener presente la frase *“El médico no sabe lo que encuentra si no sabe lo que busca”*.

En este caso se presentará una patología no habitual que es la trombosis del eje venoso axilo subclavio y otro de patología frecuente no diagnosticada.

La trombosis primaria de la vena subclavia fue descrita, en 1875, por Paget, quien le dio el nombre de “flebitis gotosa” y la atribuyó a vasoespasmo. En 1884, Von Schroetter propuso, como causa de este cuadro, la trombosis de la vena subclavia axilar. La denominación de Síndrome de Paget-Von Schroetter fue acuñada por Hughes, en 1949.

En la década del 60, predominaba la trombosis primaria como consecuencia de esfuerzos provocados por actividades que demandaban períodos prolongados de permanencia de pie (pintores, peluqueros, atletas y otros oficios).

En los 70, fue reemplazándose esta patología como consecuencia de la utilización de catéteres introducidos en la vena subclavia utilizados para hemodiálisis, nutrición parenteral, procedimientos hemodinámicos, quimioterapia, marcapasos, etc.

Hay patologías que aumentarían el riesgo de trombosis, por ejemplo:

1. compresiones extrínsecas : tumores, radioterapia, síndrome del opérculo torácico, fracturas, luxaciones.
2. patologías asociadas, como los estados de hipercoagulabilidad.
3. compresiones intrínsecas, estenosis.

La trombosis venosa profunda de la extremidad superior se presenta con una frecuencia del 1% a 4% del total de las trombosis venosas; la embolia de pulmón como consecuencia de ellas es del 7% al 20%; las trombosis subclavio axilar representan el 40% del total de las de miembro superior (éstas pueden quedar con un síndrome postrombótico o sea con discapacidad funcional entre un 25% a 50% de los pacientes). La trombosis venosa axilo subclavio primaria representa el 25% de los casos de trombosis venosa profunda de miembro superior y las asociadas a dispositivos endovenosos el 40%.

### CASO Nº I: PATOLOGÍA POCO FRECUENTE

Presentaremos el caso de un paciente joven —19 años— de sexo masculino que fue visto en seis centros de salud —dos privados y cuatro públicos—, previo a la consulta en nuestro hospital.

El motivo de dicha consulta fue ingurgitación venosa moderada del miembro superior derecho, sin dolor. Nunca se llegó a un diagnóstico: se le informaba que la visualización de sus venas se debía a su contextura delgada.

Al ingreso a nuestro hospital, se lo interroga

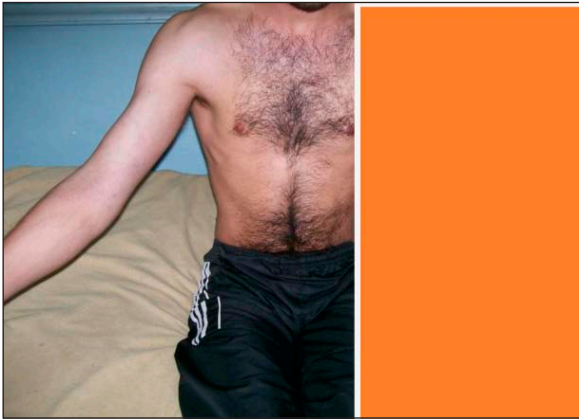


Foto 1

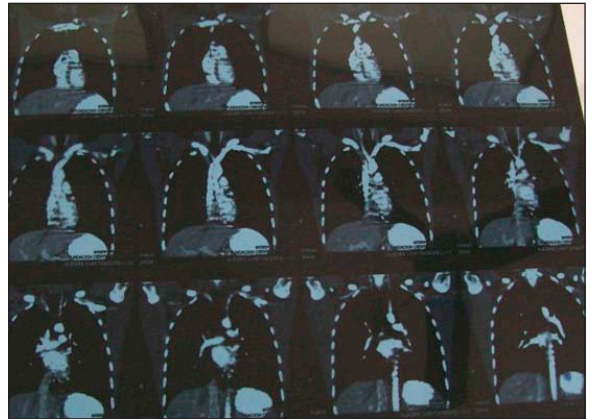


Foto 4

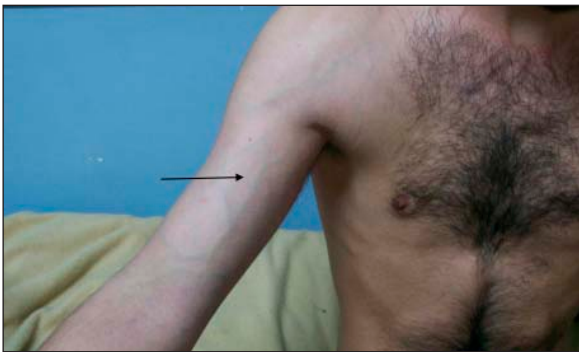

Foto 2

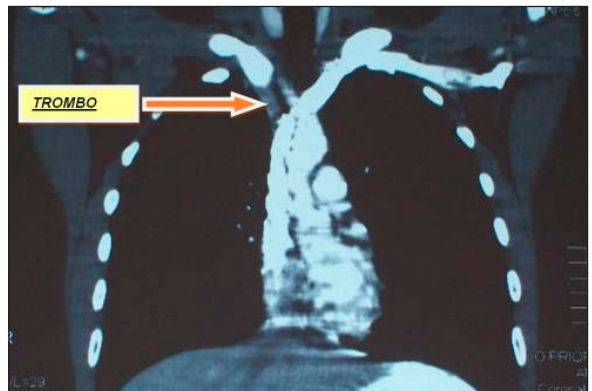


Foto 5

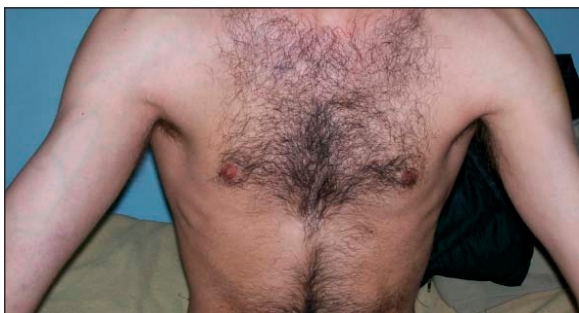

Foto 3

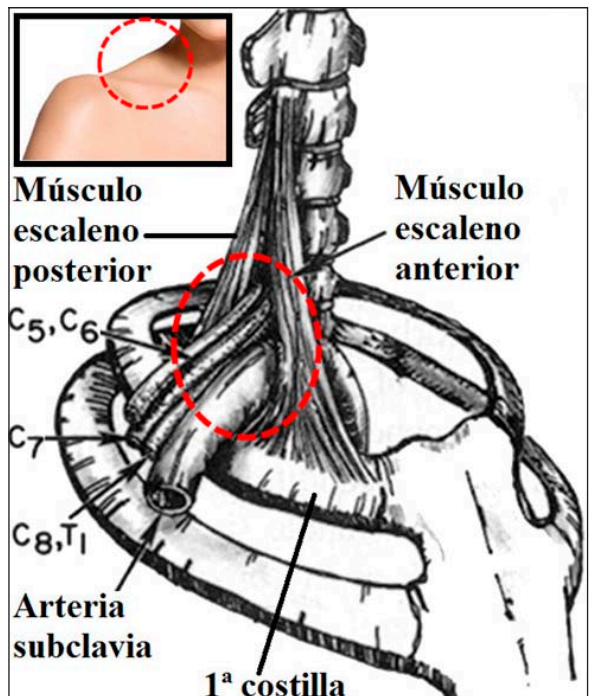


Foto 6A

y él refiere ser músico –baterista– y comenta que este cuadro comenzó a presentarse cuando inició una rutina de gimnasio –levantamiento de pesas–. El paciente ingresó al hospital a los quince días de iniciado del cuadro.

Se le solicita que se descubra el torso para realizar el examen físico. El paciente comenta que, en las anteriores consultas, en ningún momento se le solicitó que se desvistiera. Ahí se observa una asimetría entre sus dos extremidades superiores, lo que llevó al diagnóstico presuntivo de trombosis venosa axilo subclavia que fue verificado por Ecodoppler y TAC.

Se lo trató con anticoagulantes, observándose mejoría clínica. Se solicitó, además, flebografía para evaluar dicho territorio venoso. Efectuada la misma, se evidencia una pequeña estenosis en la vena subclavia, la cual fue resuelta con dilatación por angioplastia.

Se descartaron, por imágenes, anomalías anatómicas extrínsecas y patologías asociadas. Faltan aún resultados de hipercoagulabilidad.

Como corolario de color, la consulta fue realizada en época invernal, por lo cual el paciente concurrió con los miembros cubiertos.

Debe tenerse en cuenta que el problema en el diagnóstico comienza con una falla en el interrogatorio, en especial en lo referente a los antecedentes; sigue con una mala inspección –se efectúa

en forma parcial, no se le pide al enfermo que se desvista– y consecuentemente termina con un mal examen físico. (Fotos 1, 2, 3, 4, 5, 6).

## Discusión

El tratamiento de la trombosis venosa profunda de miembro inferior es la anticoagulación. Para el miembro superior, hay autores que preconizan, además de la anticoagulación, el tratamiento endovascular con angioplastia y *stent*. Recordemos que las trombosis venosas pueden ser por síndromes compresivos intrínsecos y extrínsecos y/o por trombosis preexistentes.

Swinton y col. (*Circulation*) demostraron que el 9% de los pacientes eran asintomáticos, 52% sintomáticos que pueden trabajar y un 39% con discapacidad completa y que el uso de anticoagulantes orales no modificaba la discapacidad preexistente.

Donayre y col. (*Am. Journal*) describió que el 78% de los síntomas preexistentes continuaban en pacientes tratados con warfarina.

Rutherford acepta que el mejor tratamiento de las trombosis venosas primarias del eje axilo subclavio requiere la restauración de la permeabilidad y la eliminación de cualquier compresión extrínseca.

Cuando la trombosis venosa profunda se asocia a compresiones extrínsecas, uno de los tratamientos es la descompresión quirúrgica de los trastornos anatómicos, pudiéndose usar también fibrinolíticos, reposo del miembro y elevación, además de anticoagulación sistémica.

Hay autores que prefieren la trombectomía, con o sin *stent*, pero es frecuente la retrombosis que por lo general se reduciría con la descompresión del estrecho torácico.

Se reportó además una incidencia de gangrena venosa de miembro superior en el 2% al 5% de los casos, siempre asociada a patología maligna y estados de hipercoagulabilidad.

Por lo general, el tratamiento consiste en anticoagulación y el resto del seguimiento terapéutico médico quirúrgico se ajusta a cada caso en particular.

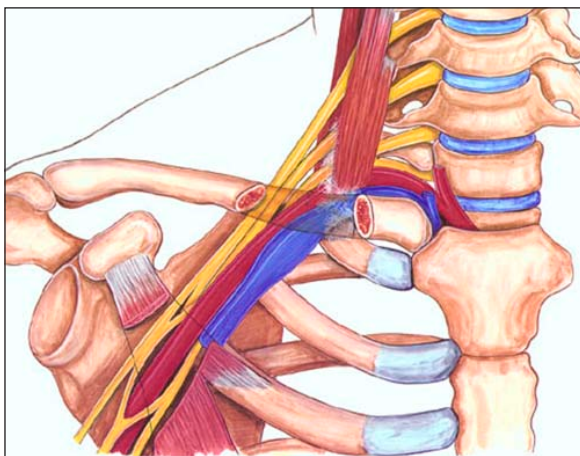
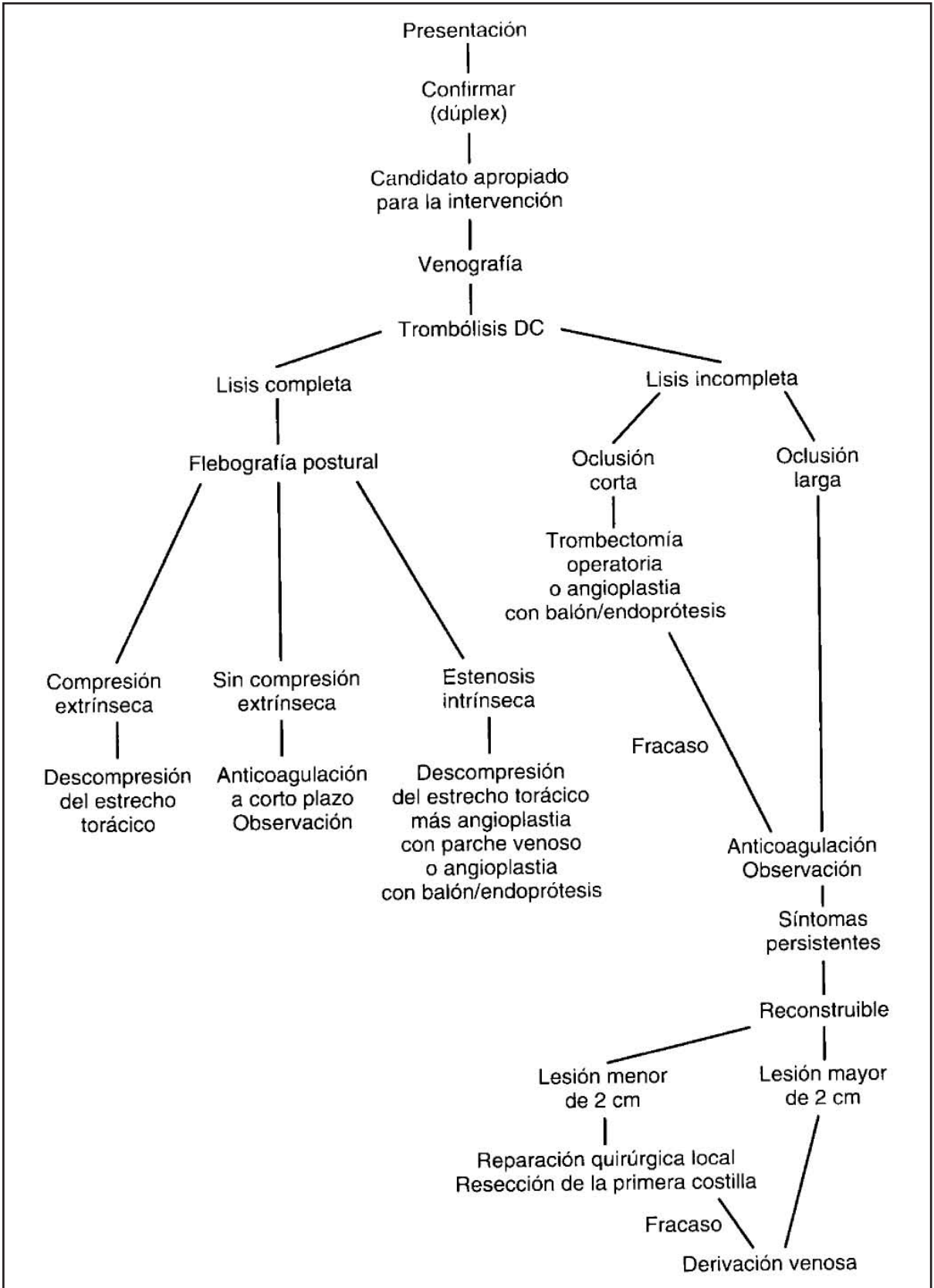


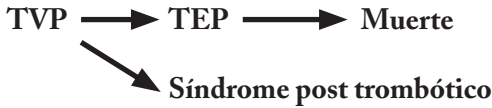Foto 6B



Algoritmo de estudio y tratamiento de la trombosis venosa de miembro superior

**CASO N° 2: PATOLOGÍA FRECUENTE**

En este segundo caso observamos una trombo-sis venosa profunda de miembros inferiores. (Fotos 7, 8, 9, 10). Si se observa un enfermo de forma parcial, podemos caer el error de pasar por alto patologías comunes. Estas pueden llevar al enfermo a una enfermedad crónica y hasta la muerte. Por ejemplo:



**Conclusión**

Lo anteriormente expuesto demuestra que las presiones laborales, las altas demandas y la exigencia de dar respuesta inmediata en la actualidad que vivimos, van en detrimento de la calidad del acto médico de atención personalizada, totalmente ausente en muchos casos.

Para llegar a un correcto diagnóstico, tenemos que incorporar datos fehacientes y detallados del enfermo, estos datos los recogemos del interrogatorio y del examen físico; por supuesto, de ser necesario, también nos valdremos de la ayuda exámenes complementarios. No olvidemos que el acto médico es un hecho científico y no un automatismo como poner un sello en una boleta.

Por lo tanto, si no existe esta reflexión sobre la práctica médica se corre el riesgo de partir de un

pensamiento científico erróneo, él cual nos llevará a un diagnóstico incorrecto. En consecuencia, esto lleva a que los pacientes no lleguen a solucionar su patología y a presentar un mayor número de complicaciones, esta ecuación nos arroja un mal resultado costo/beneficio.

El interrogatorio y el examen físico es la base para poder realizar una medicina de alta complejidad llegando a un buen resultado. El simple hecho de solicitarle a una paciente que se desvista para realizar un análisis observacional colabora con la certeza de diagnóstico.

*“Somos lo que hacemos día a día, de modo que la excelencia no es un acto sino un hábito”  
(Aristóteles, 384- 322 AC)*

**Conflicto de interés:** Los autores declaran que no tienen ningún conflicto de interés comercial, financiero y/o académico con respecto a los equipos, tratamientos o compañías que se encuentren involucradas en este artículo.

**Bibliografía**

1. Prandoni P, Polistena P, Bernardi E, Cogo A, Casara D, Verlat F, Amgelini F, Simioni P, Signorini GP, Benedeti L, Girolami A. Upper-extremity deep vein thrombosis: risk factor, diagnosis and complications. Arch Int Med 1997;157:57-62

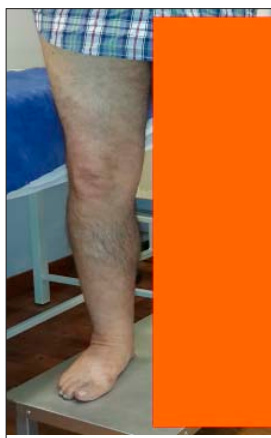

Foto 7

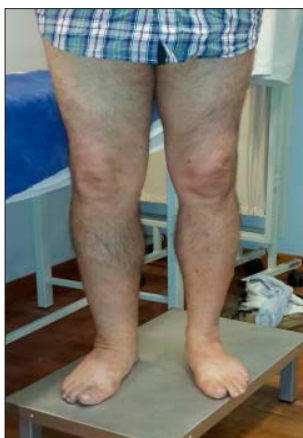

Foto 8

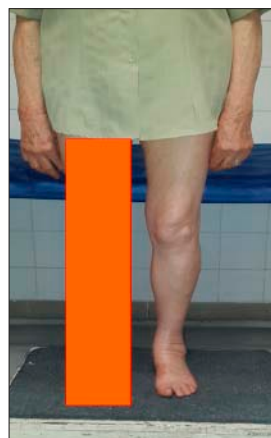

Foto 9

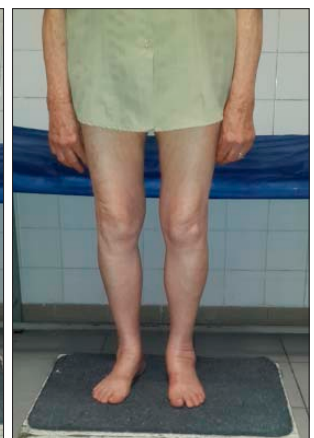

Foto 10

2. Harley DP, White RA, Nelson RJ, Mehringer LM. Pulmonary embolism secondary to venous thrombosis of the arm. *Am J Surg* 1984;147:221-224
3. De Weese JA, Adams JT, Gaiser DL. Subclavian venous thrombectomy. *Circulation* 1970; 41 (5 Suppl): II 158-II164.
4. Rubenstein M, Creger WP. Successful streptokinase therapy for catheter - induced subclavian vein thrombosis. *Arch Int Med* 1980; 140:1370-1371
5. Drury EM, Trout HH, Giordano JM, Hix WR. Lytic therapy in the treatment of axillary and subclavian vein thrombosis. *J Vase Surg* 1985;2:821-827.
6. AbuRahma AF, Sadler D, Stuart P, Khan MZ, Boland JP. Convencional versus thrombolytic therapy in spontaneous ( effort) axillary-subclavian vein trombosis . *Am J Surg* 1991; 57:101-107
7. Kunkel JM, Machleder HI, Treatment of Paget-Schröetter syndrome: a staged, multidisciplinary approach. *Arch Surg* 1989; 124:1153-1158
8. Urschel HC Jr, Razzuk MA. Paget-Schröetter syndrome: What is the best management? *Ann Thorac Surg* 2000;69:1663-1669
9. Machleder HI. Evaluation of a new treatment strategy for Paget-Schröetter syndrome: spontaneous thrombosis of the axillary subclavian vein. *J Vase Surg* 1993;17:305-317
10. Molina JE. Need for emergency treatment in subclavian vein effort thrombosis. *Am J Coll Surg* 1995; 181:414-420.
11. Angle N, Gelabert HA, Farooq MM, Ahn SS, Cardwell DR, Freischlag JA, Machleder HI. Safety and efficacy of early surgical decompression of the thoracic outlet for Paget-Schröetter syndrome. *Ann Vase Surg* 2001;15:37-42
12. Lee MC, Gras CJ, Belkin M, Mannick JA, Whittemore AD, Donaldson MC. Early operative intervention after thrombolysis therapy for primary subclavian thrombosis: an effective treatment approach. *J Vase Surg* 1998;27:1101-1108.
13. Lee WA, Hill BB, Harris EJ, Semba CP, Olcott C. Surgical intervention is not required for all patients with subclavian vein thrombosis. *J Vase. Surg* 2000;32-57-67
14. Kreienberg PB, Chang BB, Darling RL, Roddy SP, Paty PSK, Lloyd WE, Cohen D, Stainken B, Shah DM. Long-term results in patients treated with thrombolysis. Thoracic inlet decompression and subclavian vein stenting for Paget Schroetter syndrome. *J Vase Surg* 2001;33:5100-5105
15. Héron E, Lozinguez O, Alhenc-Gelas M Emmerich J, Fiessenger JN. Hypercoagulable states in primary upper extremity deep venous thrombosis. *Arch Intern Med* 2000;160:382-386
16. Rutherford RB. Primary subclavian axillary vein thrombosis: the relative roles of thrombolysis, percutaneous angioplasty, stents and surgery. *Semin Vase Surg* 1998;11:91-95.
17. Lokanathan R, Salvian AJ, Chen JC, Morris C, Taylor DC, Hsiang N. Outcome after thrombolysis and selective thoracic outlet decompression for primary axillary vein thrombosis. *J Vase Surg* 2001;33:783-788
18. Adams JT, Mc Evoy RK, De Weese J. Primary deep venous thrombosis of upper extremity. *Arch Surg* 91;92,196
19. Crowl DL. Effort thrombosis of the subclavian an axillary vein. Review of the literatura and case report with two-years follow up with venography. *Ann Intern Med.* 52:1337-1343,1960
21. AbuRama AF, Sadler D, Stuart P et al. Conventional versus thrombolytic therapy in spontaneous (effort)axillary subclavian vein thrombosis. *Am J Surg* 161;459-465,1991
22. Adams JY, Mc Evoy RK, DeWeese JA. Primary deep venous thrombosis of upper extremity. *Arch Surg* 91;29-42,1965
23. Sharafuddin MJ, Sun S, Hoballah JJ. Endovascular management of venous thrombotic diseases of the upper torso and extremities *J Vasc Intterry Radiol* 13;975-990,2002
24. Abu Rahma AF, Short YS, White JF et al. Treatment alternative for axillary subclavian thrombosis. Long term follow up. *Cardiovasc Surg* 4;783-787;1996
25. Adams JT, De Weese JA, Mahoney. "Effort" thrombosis of the axillary and subclavia vein. *J Trauma* 11:923-930,1971
26. Adelman MA, Stone DH, Riles TS et al. A multidisciplinary approach to the treatment of Paget-Schoeter syndrome. *Ann Vasc Surg* 11:149-154,1997
27. Machleder HI. Evaluation of a new treatment strategy for Paget Schroetter syndrome. Spontaneous thrombosis of the axillo subclavian vein. *J Vasc surg*;17:305-317.1993
28. Hagspiel KD, Spinosa DJ, Angle JF et al. Diagnosis Of Vascular compression at the thoracic outlet using gadolinium-enhanced high resolution ultrafast MR angiography in abduction and adduction. *Cardiovasc Interv Radio* 23;152 -154,2000